

Aneurisma de la arteria pulmonar. Presentación de un caso

Liván Marín Pérez¹^o, Ana Marlén Rodríguez Suárez¹, Greicy Suárez Díaz¹

¹ Universidad de Ciencias Médicas de Holguín "Mariana Grajales Coello". Facultad de Ciencias Médicas "Lidia Doce Sánchez". Holguín, La Habana

RESUMEN

Se presenta el caso de un paciente masculino de 44 años de edad con antecedentes de salud anterior de aparentemente que ingresa en el Hospital General Docente "Mártires de Mayarí" por presentar dolor de cabeza moderado acompañado de tos ocasional. Se detectó por examen físico un soplo valvular protomesosistólico e hipertensión arterial, sin otro hallazgo clínico de interés. En la radiografía de tórax se observó una imagen radiopaca redondeada con contornos bien definidos en hilio pulmonar izquierdo, por lo que se decide realizar: electrocardiografía, ecografía Doppler y tomografía axial computarizada diagnosticándose un aneurisma idiopático de la arteria pulmonar izquierda. Se tomó una conducta expectante y chequeo periódico.

Palabras claves: aneurisma, arteria pulmonar, diagnóstico

El aneurisma de la arteria pulmonar (AAP) es una enfermedad poco frecuente que consiste en la dilatación patológica del tronco de dicha arteria o de sus ramas principales¹.

Los AAP presentan una baja prevalencia, estando descritos únicamente casos clínicos aislados y pequeñas series de casos lo que no permite estimar su prevalencia. Generalmente se presentan en pacientes asintomáticos o con síntomas inespecíficos y el diagnóstico se realiza como hallazgo en estudios de imagen². Representan menos del 1% de los aneurismas torácicos, con una frecuencia de presentación de 1 por cada 14.000 autopsias³.

El pronóstico es tan variable como su etiología, lo que de alguna manera impide mantener un criterio uniforme para elegir el tratamiento adecuado. La importancia de adecuar el diagnóstico de los aneurismas de la arteria pulmonar reside en poder identificar las situaciones en las que la evolución puede resultar fatal: enfermedad de Behçet,

síndrome de Hughes-Stovin y los aneurismas miocíticos postendocarditis⁴.

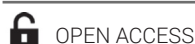Los aneurismas de arteria pulmonar son una afección poco frecuente. En la literatura mundial sólo se encuentran documentados algunos casos aislados, y todavía no está claro su manejo⁵, por lo que los autores se plantean el objetivo de describir el caso de un paciente con un AAP.

PRESENTACIÓN DE CASO

Paciente masculino de 44 años de edad, de la raza blanca, refiere no presentar hábitos tóxicos, con antecedentes de salud aparente. Ingresó por presentar desde hace \pm 1 mes dolor de cabeza moderado, que comenzó de manera lenta y progresiva, focalizado principalmente hacia región occipitoparietal bilateral, no irradiado hacia ninguna otra región. Presentó, además, alivio de manera intermitente que no permitía establecer un ritmo de frecuencia y duración uniforme por día. El cuadro se acompañaba de tos ocasional principalmente a esfuerzos físicos; y negó aparición o existencia de cualquier otra sintomatología novedosa.

Al examen físico del sistema cardiovascular se encontró un soplo protomesosistólico (II/VI), localizado en la región paraesternal izquierda (1 cm del borde esternal) a nivel del segundo espacio intercostal. Tensión arterial: 160/100 mmHg; Frecuencia cardíaca: 93 lpm.

En el electrocardiograma se observó un ritmo sinusal, eje eléctrico de $+30^\circ$, posición del corazón



Correspondencia a: Liván Marín Pérez. Correo electrónico: lmari@estudiantes.hlg.sld.cu

Recibido: 24/01/2017; Aceptado: 08/12/2019

Como citar este artículo:

Marín Pérez L, Rodríguez Suárez AM, Suárez Díaz G. Aneurisma de la arteria pulmonar. Presentación de un caso. 16 de Abril (Internet). 2019 (citado el día del mes del año); 58 (272): 47-50. Disponible en: http://www.rev16deabril.sld.cu/index.php/16_04/article/view/518/pdf_208

Conflicto de intereses

Los autores declaran no tener conflicto de intereses

intermedia, presencia de complejos QRS de voltaje normal pero con duración de 0.10 segundos, además, de la morfología de los complejos que presentaron un patrón rSR' en forma de M en las derivaciones unipolares precordiales V1, V2 y V3. También se apreciaron ondas S empastadas en DI y tardías en V5 y V6. Estos hallazgos fueron compatibles con un bloqueo incompleto de la rama derecha del Haz de His.

La ecocardiografía con registro Doppler fue normal.

Se le realizó una radiografía de tórax con vista posteroanterior donde se observó una imagen redondeada, radiopaca, con contornos bien definidos y precisos en la región hiliar izquierda (**Figura 1**). Se comprueba mediante una radiografía en vista lateral, que la imagen radiopaca ocupa un plano medio, a la altura del hilio pulmonar que mide 45 mm x 56 mm. También se observan pequeñas gibas diafragmáticas (**Figura 2**).

En la tomografía axial computarizada (TAC) se observó una dilatación aneurismática sacular de la arteria pulmonar izquierda con diámetro de 46 mm (**Figura 3**).

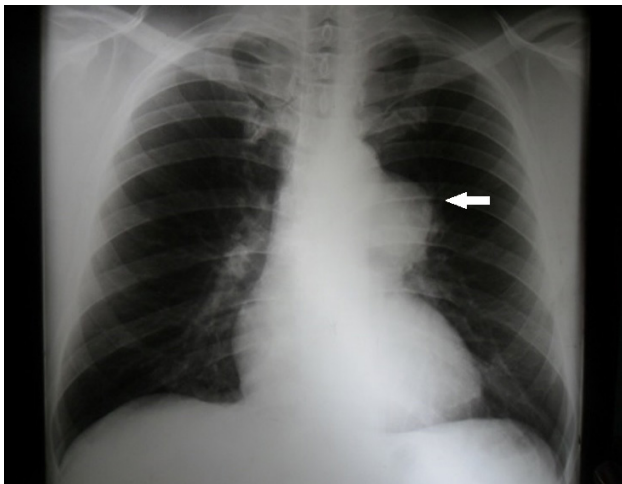


FIGURA 1. Radiografía de tórax posteroanterior. Imagen radiopaca (flecha).

DISCUSIÓN

Los APP se describen desde hace más de 70 años, aunque la mayor parte de las publicaciones hacen referencia a casos aislados o series pequeñas en las que se incluyen las causas más diversas. A pesar de detectarse con mayor frecuencia en el sexo masculino, curiosamente en los artículos de la última década son más frecuentemente descritos en la población femenina. No es raro que los aneurismas congénitos o idiopáticos

pasen desapercibidos, se detecten accidentalmente, o que los enfermos consulten por síntomas asociados poco específicos. En otras ocasiones, la primera manifestación es una hemoptisis masiva por ruptura vascular, o resulta ser un hallazgo autopsico^{6,7}.

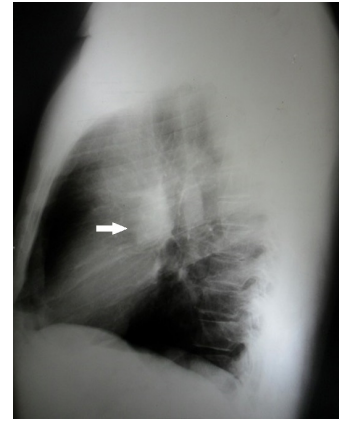


FIGURA 2. Radiografía de tórax vista lateral. Imagen radiopaca (flecha).

La dilatación arterial puede afectar a la arteria pulmonar y sus ramas y más raramente las arterias interlobares o bronquiales. La etiología hasta en el 50 % de los casos se asocia con cardiopatías congénitas, especialmente el ductus arterioso persistente, así como con la comunicación interventricular y la comunicación interauricular. Otras causas son: infecciones, anomalías del tejido conectivo, aterosclerosis, trauma endovascular y finalmente algunos se consideran idiopáticos⁵ los que se consideran de curso más benigno y se denominan así debido no es provocado por ninguna anomalía funcional ni estructural del sistema cardiovascular⁶.

En gran parte de los AAP concurre una serie de situaciones fisiopatológicas previas al desarrollo del aneurisma, como: aumento del flujo pulmonar, la existencia de una hipertensión pulmonar y/o la coexistencia de una patología que afecta la pared vascular^{7,8}.

Pueden ser saculares o fusiformes, únicos o múltiples y de dimensiones variables, en parte según la arteria implicada, desde apenas 1,5 cm hasta gigantes de 9 cm, pueden presentar calcificaciones periféricas ya sea por la aterosclerosis asociada o por la calcificación de un trombo preexistente⁹. En el caso el paciente presentó un AAP sacular de 46 mm de diámetro.

Las manifestaciones clínicas, cuando existen, ya que hay casos que cursan totalmente asintomáticos y son hallazgos casuales de anomalías torácicas en estudios radiológicos por otros motivos, suelen presentar síntomas inespecíficos como disnea, he-

moptisis, tos, dolor torácico o palpitaciones; en pocas ocasiones pueden cursar con insuficiencia cardíaca derecha y soplo sistólico o diastólico, a veces con frémitos audibles en el segundo y tercer espacios intercostales¹⁰. El paciente presentó soplo sistólico y tos, lo que el cuadro comienza con cefalea la cual tiene explicación por la hipertensión arterial concomitante.

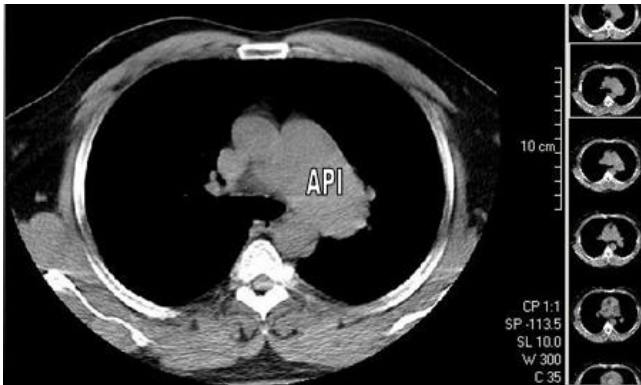


FIGURA 3. TAC de tórax.

La hemoptisis generalmente indica inestabilidad del aneurisma y es indicador de la necesidad de intervención terapéutica⁶. La hemoptisis es una rara entidad que se presenta en 8 casos por cada 100 000 autopsias.⁸ Las complicaciones se presentan por su: diseción, trombosis y tromboembolismo en el árbol pulmonar distal, compresión de estructuras adyacentes y por supuesto la más temida de todas es la ruptura que puede cursar con hemoptisis severa e incluso la muerte súbita⁴. En el caso que se presenta, no se manifestó ninguna de las complicaciones mencionadas.

La radiografía de tórax permite frecuentemente la sospecha diagnóstica por existir ensanchamiento mediastinal, hiliar o un "nódulo" pulmonar más o menos central, pero depende de las habilidades del médico radiólogo; la TAC puede confirmar el diagnóstico, pero se ha considerado a la angiografía pulmonar como la técnica diagnóstica de elección, pudiendo ser además terapéutica¹¹. En el presente caso, la radiografía de tórax fue importante en el diagnóstico debido a que se observaba signos que producto a la imagen y la locali-

zación permite la sospecha diagnóstica del APP; existen signos indirectos como hipertrofia o dilatación del ventrículo derecho y silueta cardíaca triangular (silueta de Laubry y Bordet), lo cual es debido a la rotación del corazón por la dilatación de la arteria pulmonar¹⁰, como fue observado en el caso en estudio, se orientó a la realización de complementarios que lo corroborasen como: el ECG en el que se encuentra bloqueo incompleto de la rama derecha del Haz de His sin signos de hipertrofia de cavidades y la ecocardiografía con registro Doppler puede, en pocos casos, llevar al diagnóstico⁵. En el caso la ecocardiografía realizada fue normal.

La historia natural de la enfermedad se desconoce por los pocos casos reportados en la literatura, por ello no existen recomendaciones claras acerca de su manejo. El tratamiento del AAP puede ser médico o quirúrgico. El tratamiento médico es limitado y consiste en la vigilancia periódica, el control de la hipertensión pulmonar y de los factores predisponentes, y está reservado para aneurismas de evolución benigna^{2,4,5,7,10}. El tratamiento quirúrgico está indicado en los aneurismas inestables, con hemoptisis y en los que se describe la posibilidad de una evolución fatal por alto riesgo de ruptura y mayor mortalidad: los aneurismas micóticos y los asociados a enfermedad de Behçet, enfermedad de Erdheim, síndrome de Hughes-Stovin, síndrome de Marfan, síndrome antifosfolípido primario y telangiectasia hereditaria hemorrágica (Síndrome de Rendú-Osler-Weber)⁹. Según la localización, el número y la etiología se optará por una técnica quirúrgica u otra. En los AAP que afectan al tronco o a sus ramas principales, las posibilidades terapéuticas son la aneurismectomía o aneurismorrafia. Cuando son periféricos, la embolización es la técnica de elección, ya que es una técnica con mínima morbilidad, aunque se puede emplear también la resección, y cuando no es posible otra técnica, la lobectomía de los más periféricos¹¹.

En el caso presentado se tomó una conducta expectante con chequeo periódico debido al riesgo de realización de un proceder quirúrgico, encontrándose sin alteraciones hemodinámicas ni orgánicas que pongan en riesgo el paciente.

AUTORÍA

Los autores declaran haber contribuido de igual manera a la realización del trabajo.

REFERENCIAS BIBLIOGRÁFICAS

1. Ramos Emperador C, Senra Piedral G, González Gorrín M, Ley Rodríguez M. Aneurisma de la arteria pulmonar trombosado: Presentación de dos casos. *Rev Cubana Cardiol Cir Cardiovasc.* [Internet]. 2011. [citado 12 dic 2015]; 17(3):274-77. Disponible en: <http://www.revcardiologia.sld.cu/index.php/revcardiologia/article/view/73/65>
2. Méndez G, Andrade R, Amaral M, Llambí L. Aneurisma de la arteria

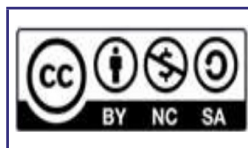- pulmonar asociado a estenosis valvular pulmonar: reporte de un caso de cardiopatía infrecuente en el adulto. Arch Med Int. [Internet]. 2013. [citado 21 dic 2015]; 35 (1): [Aprox. 1p.]. Disponible en: http://www.scielo.edu.uy/scielo.php?pid=S1688-423X2013000100006&script=sci_arttext
3. Martínez Quintana E, Rodríguez González F, Gómez Guindal JA, Junquera Rionda P. Aneurisma idiopático de la arteria pulmonar principal en paciente joven. Rev Radiol. [Internet]. 2012. [citado 2 dic 2015]; 119: [Aprox. 1p.]. Disponible en: <http://www.elsevier.es/es-revista-radiologia-119-articulo-aneurisma-idiopatico-arteria-pulmonar-principal-13151305>
 4. Palma Nieto JC, Sciacaluga Morelli C, Antón Martínez J, Ramos del Amo VM. Aneurisma de la arteria pulmonar: Presentación de un caso. Rev Esp Cardiol. [Internet]. 1999. [citado 11 dic 2015]; 52(2): [Aprox. 1p.] Disponible en: <http://www.suc.org.uy/Imagen%20mes/ImAGOSTO2011/Palma.pdf>
 5. Okamoto Y, Katsu M, Minakata K. Pulmonary artery aneurysm. J Heart Valve Dis. 2011;20(4):480
 6. Fernández D, Florez C, Bastidas A, Bello J, Valle R, Londoño J, et al. Aneurisma de la arteria pulmonar en Enfermedad de Behçet. Rev. méd. Chile. [Internet]. 2010 [citado 20 oct 2015]; 138(1): [Aprox. 1p.]. Disponible en: http://www.scielo.cl/scielo.php?script=sci_arttext&pid=S0034-98872010000100012
 7. Sosa Belaustegui A, Yaryour C, Aruj P. Aneurisma de la arteria pulmonar. Rev. Amer Med Respiratoria. [Internet]. 2013 [citado 5 nov 2015]; 13(4): [Aprox. 1p.]. Disponible en: http://www.scielo.org.ar/scielo.php?script=sci_arttext&pid=S1852-236X2013000400009
 8. Vivas R, Carvajal L, Gómez J, Guzmán M, Díaz L, Lince R, et al. Aneurismas de la arteria pulmonar: Reporte de un caso y revisión de la literatura. Rev. Colomb. Cardiol. [Internet]. 2011 [citado 7 dic 2015]; 18(4): [Aprox. 1p.]. Disponible en: http://www.scielo.org.co/scielo.php?script=sci_arttext&pid=S0120-56332011000400010
 9. Al-Jahdali H. Massive hemoptysis and deep venous thrombosis presenting in a woman with Hughes-Stovin syndrome: a case report. J Med Case Reports. 2010;4:109
 10. Pila Pérez R, Pila Peláez R, Holguín Prieto V, Torres Vargas E. Aneurisma idiopático de la arteria pulmonar: Presentación de un caso y revisión de algunos aspectos clínicos. Medisur. [Internet]. 2011 [citado 16 nov 2015]; 9(5): [Aprox. 1p.]. Disponible en: http://scielo.sld.cu/scielo.php?script=sci_arttext&pid=S1727-897X2011000500013&nr-m=iso
 11. Pérez Baztarrica G, Bevacqua F, Porcile R. Aneurisma de la arteria pulmonar. Rev Esp Cardiol. [Internet]. 2010. [citado 6 dic 2015]; 63(2): [Aprox. 1p.] Disponible en: <http://www.revespcardiol.org/es/aneurisma-arteria-pulmonar/articulo/13146814/>

Pulmonary artery aneurysm. Case report

ABSTRACT

We present the case of a 44-year-old male patient with a previous health history of apparently admitted to the “Mártires de Mayarí” General Teaching Hospital for presenting moderate headache accompanied occasionally. A protomesosystolic valve murmur and arterial hypertension were detected by physical examination, without another clinical finding of interest. On the chest radiograph a rounded radiopaque image is modified with very specific contours in the left pulmonary hilum, so it is decided to perform: electrocardiography, Doppler ultrasound and computed axial tomography diagnosing an idiopathic aneurysm of the left pulmonary artery. Expectant behavior and periodic check-up were taken.

Keywords: Aneurysm; Pulmonary artery; diagnosis.



Este artículo de Revista 16 de Abril está bajo una licencia Creative Commons Atribución-No Comercial 4.0. Esta licencia permite el uso, distribución y reproducción del artículo en cualquier medio, siempre y cuando se otorgue el crédito correspondiente al autor del artículo y al medio en que se publica, en este caso, Revista 16 de Abril.